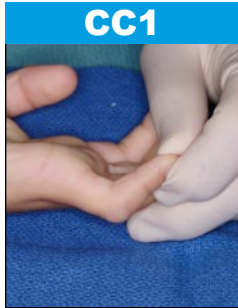


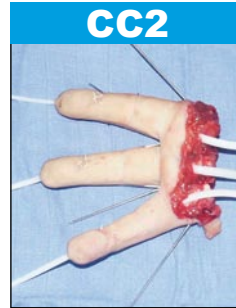
## 2 CAS CLINIQUES



**CC1**

**Garçon / 7 ans / Main gauche**  
Section des deux tendons fléchisseurs en zone 2, menant à une IPP raide après deux tentatives de réparation chirurgicale.

**CLIQUER ICI**



**CC2**

**Homme / 35 ans / Main droite**  
Accident scie circulaire.  
Avulsion des tendons fléchisseurs dans le segment amputé.

**CLIQUER ICI**



Ici votre prochain  
cas clinique ?  
Pourquoi pas !  
[info@arex.fr](mailto:info@arex.fr)