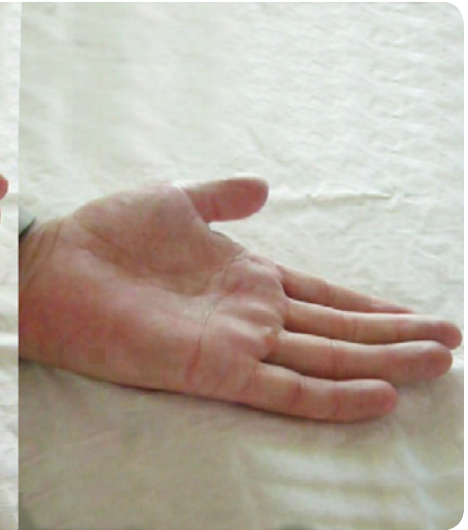
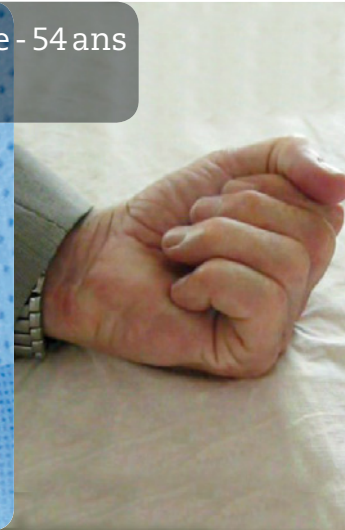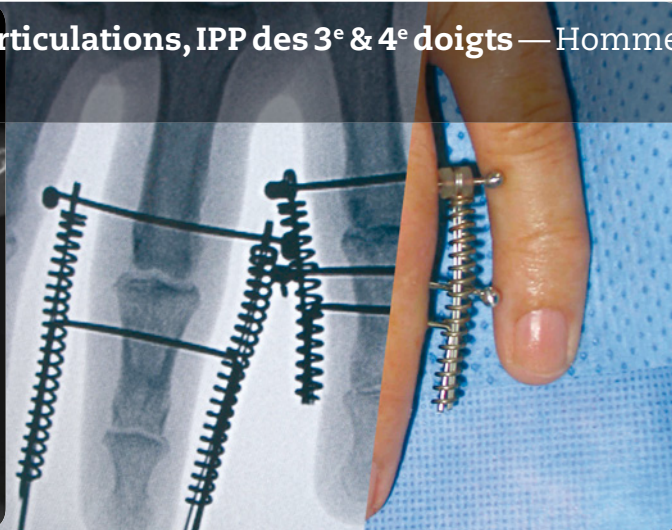

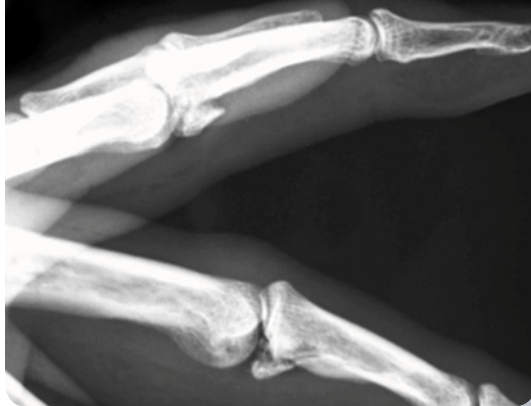

- Distraction réglable !
- Mise en place simple et rapide
- CE 0459

**Fractures par écrasement des articulations, IPP des 3<sup>e</sup> & 4<sup>e</sup> doigts — Homme - 54 ans**  
Pr Philippe Pélissier - CHU de Bordeaux



## PRÉSENTATION DU LIGAMENTOTAXOR



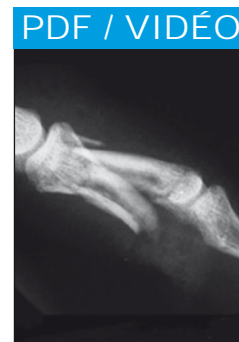**CLIQUER ICI**

## MISE EN PLACE DU LIGAMENTOTAXOR



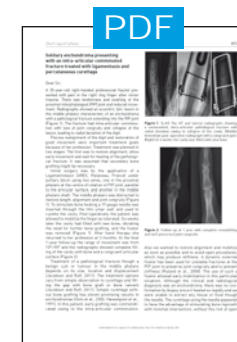**CLIQUER ICI**

## CAS CLINIQUES



**CLIQUER ICI**

## PUBLICATIONS



**CLIQUER ICI**

## DOCUMENTS ADMINISTRATIFS



**CLIQUER ICI**